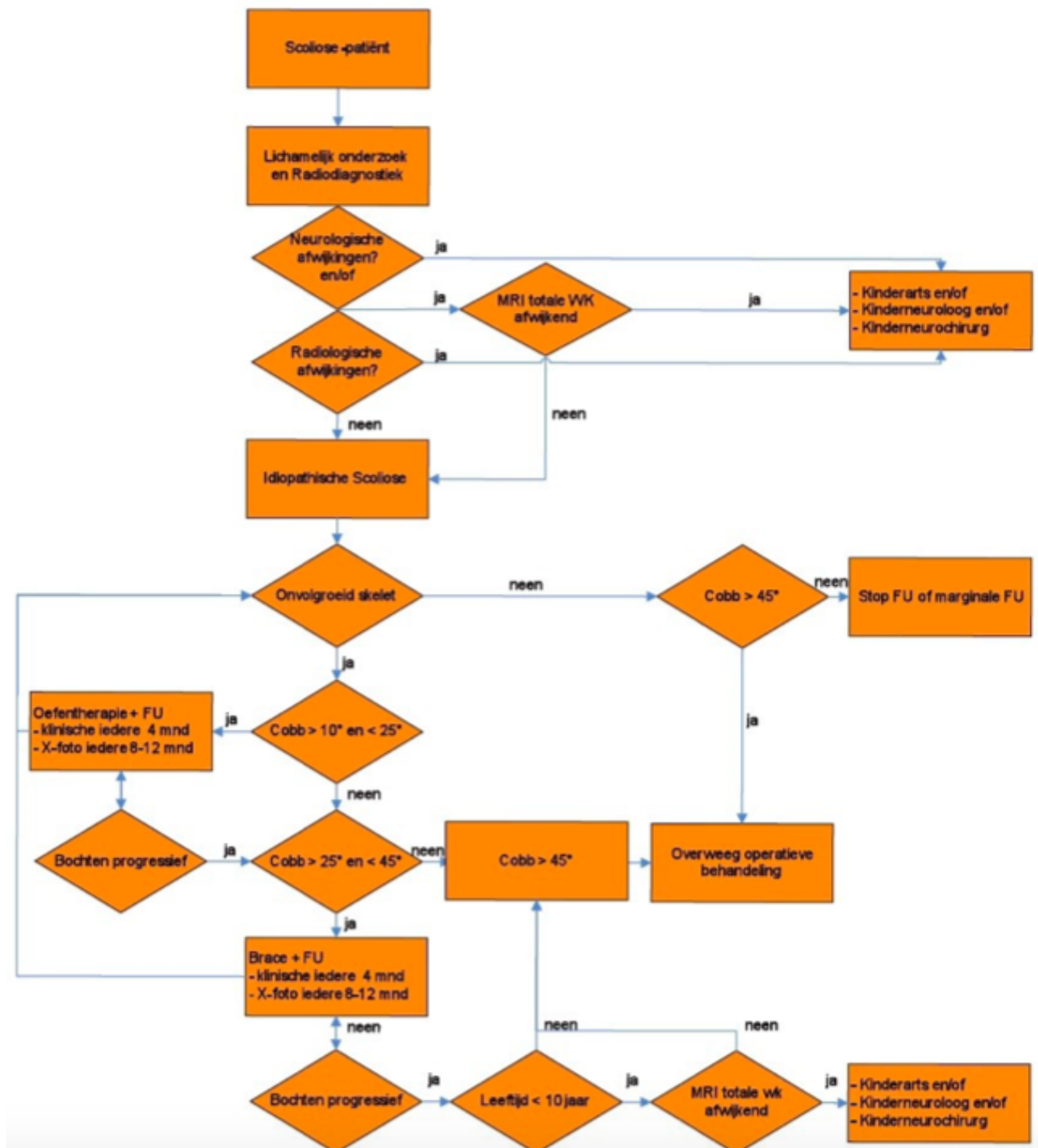


Idiopathische scoliose - beslisboom

Hieronder ziet u het schema dat we gebruiken om te beslissen hoe we een kind met scoliose zullen onderzoeken en behandelen. Uitleg over de gebruikte afkortingen vindt u onder het schema.



Uitleg afkortingen en termen

- WK = wervelkolom
- X-foto = röntgenfoto; MRI = scan
- FU = controle op de polikliniek (follow up)
- Cobb = de grootte van de bocht in de wervelkolom
- ‘bochten progressief’ = verergering van de bochten
- brace = behandeling met een korset

Contact

contact gegevens vermelden

Website

Laatst bijgewerkt op 27 november 2020